がん何でもQ&A

質問　内視鏡検査で大腸にポリープが発見されました。早期の大腸がんで、大きい病院なら内視鏡で切ることができるかもしれないと言われました。内視鏡の治療とはどのようなものでしょうか。手術は受けなくてもよいのでしょうか。

答え　大腸のポリープには幾つかの種類がありますが、大腸がんの多くは、大腸腺腫というポリープが大きくなり、さらにポリープの一部に遺伝子の異常が起こることで発生します。大腸腺腫自体は良性のポリープで、転移や浸潤（大腸の壁深くに入ることはないのですが、がんになると転移・浸潤する力を獲得して命を脅かす病気に変わります。

徳島大学大学院
ヘルスバイオサイエンス
研究部消化器内科分野助教
北村　晋志

早期大腸がん　内視鏡治療

電気メスで病変を切除

そのため、腺腫でもある程度大きいものや、形のいびつなものなどは、がんが一部に混じっている可能性や、将来、がんに変わる可能性があるため内視鏡切除が勧められます。もちろん大腸がんと診断される場合は、より早急な治療が必要となります。

大腸がんは通常、粘膜層という大腸の一番表層の部分から発生しますが、大きくなると次第に大腸の壁の深い方へと浸潤していきます。早期大腸がんとは、がんの浸潤が粘膜下層という大腸壁の比較的浅い層にとどまっているがんのことをいい、粘膜内がんと粘膜下層がんに分けられます。

大腸の内視鏡治療は、肛門から内視鏡を挿入し、大腸の内側から行う治療ですので、大腸壁の深い層まで浸潤するがんや、リンパ節など大腸の外の部分までは治療できません。従って、早期大腸がんの中でも比較的浅く、リンパ節や他の臓器に転移がないものが内視鏡治療の対象となります。

粘膜内がんは転移がないことが知られており、内視鏡で切除することでがんを完全に取り切れれば、追加の治療は必要ありません。

一方、粘膜下層がんの場合は、リンパ節に転移している可能性が10％前後にありますので、慎重な対応が必要となります。

内視鏡で切除されたがんは病理検査という顕微鏡で見る詳細な検査によって、ポリープやがんの性質や深さなどを調べ、リンパ節転移の危険性を評価するのですが、総合的にリンパ節転移の可能性が高いと判断された場合には、リンパ節郭清を含めた外科的手術による追加治療が勧められます。

以前より広く行われている内視鏡治療はEMRと言って、内視鏡の先から出した投げ縄状の電気メス（スネア）をポリープにかぶせ、締め上げるようにして通電切除する方法でした。この方法は簡便で、非常に有用な治療なのですが、スネア（先端の金属の輪）の中に入らないような大きなポリープなどは一括切除が困難となるなど問題がありました。

一括切除ができないと、病変の遺残・再発の頻度が増加したり病理診断が正確に行えなかったりする問題が起こり得ます。そこで、考えられたのがESDという方法です。ESDでは内視鏡の先からさまざまな形の電気メスを出し、病変の周囲を切開して粘膜下層を剥いていくことで、大きなポリープでも一括切除することができます（図）。

当初は胃がん・食道がんで行われていましたが、2012年4月から大腸に対しても保険適応となり、従来は内視鏡治療が困難だった病変でも内視鏡治療が可能となりました。ただし、大腸ESDは難易度の高い手技であるため、この治療を行えるのは一定の基準を満たした施設に限定されています。

内視鏡治療は、あくまでもリンパ節転移のない早期がんまでが治療の対象です。治療可能な段階での早期発見が重要ですので、検診、人間ドックなどを積極的に受診することをお勧めします。また、便に血が混じるなどの自覚症状がある場合には、早めに近くの内科・消化器内科でご相談いただき、内視鏡検査を受けることをお勧めします。

大腸壁の解剖図

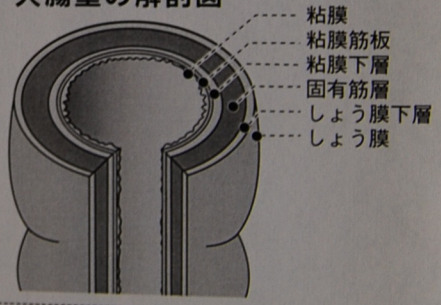

（大腸癌研究会ホームページ参考）

質問募集　がんに関する悩みに「徳島がん対策センター」がお答えします。質問内容を詳しく書き、住所、氏名、年齢、性別、電話番号を明記し、〒770―8572　徳島新聞社文化部「がん相談」係へ。紙上に住所、氏名、電話番号は掲載しません。同センター〈電088（633）9438〉でも平日午前8時半～午後5時に受け付けています。