心臓血管病、がんをテーマにした「市民公開講座・徳島大学病院フォーラム2012春」（同病院主催、徳島新聞社共催）が2月18日、徳島市のあわぎんホールで開かれた。同病院の医師9人が心臓血管病や食道がん、大腸がんなどそれぞれの専門分野について講演。病気の症状や診断、治療法などを分かりやすく解説したほか、最新の治療法なども紹介した。講演の要旨を紹介する。

心臓血管病・がん防げ

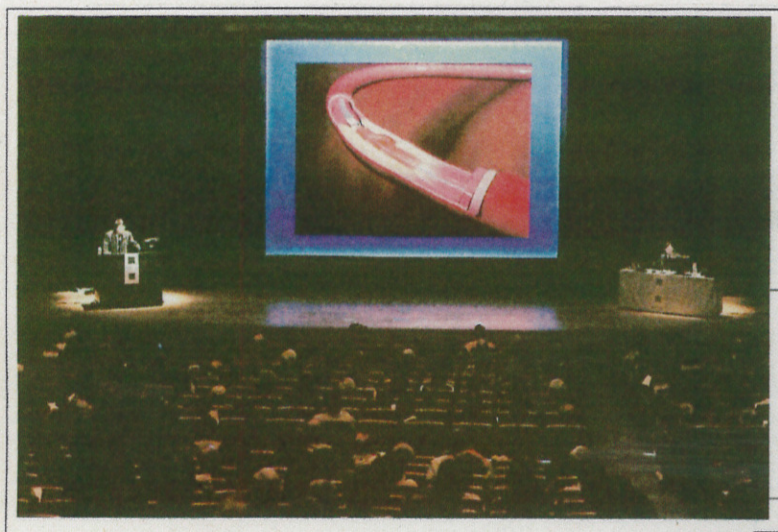

心臓血管病・がんをテーマに開かれた市民公開講座「徳島大学病院フォーラム2012春」＝徳島市のあわぎんホール

市民公開講座

安井病院長あいさつ

日本人の死因の第1位はがん、第2位が心臓血管病となっている。徳島大学病院ではこれらの病気の早期発見と最先端の治療に日々取り組んでいる。本日は第一線の現場で働く専門医がそれぞれの病気の診断や治療について詳しく解説するので、ぜひこの機会に正しい知識を身に付けていただきたい。

第1部司会 北川氏あいさつ

心臓血管病の治療のキーワードは血管内治療である。狭心症、心筋梗塞、大動脈瘤（りゅう）、大動脈解離（かいり）、下肢動脈閉塞症及び下肢動脈瘤など生活習慣に根ざした心臓血管病に対しては、カテーテル、風船、ステント、ステントグラフト、レーザー等のキーワードで聞き慣れた「低侵襲血管内治療」が急速に進歩している。その最大の利点と目的は「個々の生活を尊重した早期の社会復帰」である。専門医がそれぞれの病気について最新の治療法を紹介するので、ぜひこの機会に正しい知識を得ていただきたい。

プログラム

- ■病院長あいさつ　安井夏生（やすい なつお）氏　徳島大学病院長
- ■第1部司会　北川哲也（きたがわ てつや）氏　徳島大学病院心臓血管外科科長
- ■講演　若槻哲三（わかつき てつぞう）氏　徳島大学病院循環器内科副科長
- ■講演　藤本鋭貴（ふじもと えいき）氏　徳島大学病院心臓血管外科外来医長
- ■講演　菅野幹雄（すがの みきお）氏　徳島大学病院心臓血管外科病棟医長
- ■第2部司会・講演　福森知治（ふくもり ともはる）氏　徳島大学病院がん診療連携センター長
- ■講演　丹黒章（たんぐろ あきら）氏　徳島大学病院食道・乳腺甲状腺外科科長
- ■講演　宮本弘志（みやもと ひろし）氏　徳島大学病院消化器内科病棟医長
- ■講演　宇都宮徹（うつのみや とおる）氏　徳島大学病院消化器・移植外科副科長
- ■講演　三木浩和（みき ひろかず）氏　徳島大学病院血液内科医師
- ■講演　村尾和俊（むらお かずとし）氏　徳島大学病院皮膚科総務医長

第1部

安全な手術へプラン大切

藤本　鋭貴氏
（心臓血管外科外来医長）

大動脈瘤治療の低侵襲化をめざして

大動脈瘤とは心臓から全身に血液を送る太い血管（大動脈）がこぶのように膨らみ、放置しておくと突然破裂して死に至る病気。通常、破裂しない限り症状はないのが特徴。瘤の大きさなどから破裂する確率が手術のリスクを上回れば手術を検討する。

これまで大動脈瘤に対する外科的治療は胸やおなかを大きく開いて人工血管に換える手術が唯一の方法だったが、最近では体にやさしい低侵襲治療であるステントグラフト内挿術というカテーテル治療が可能となった。

その手術方法は足の付け根を切開してカテーテルを動脈内に挿入し、動脈瘤のある部位まで運んだところで収納してあったステントグラフト（特殊な人工血管）を動脈瘤の前後にまたがる形で留置する。

カテーテル治療は胸やおなかを切る必要がないので、手術翌日から歩行や食事が可能。術後5～7日間で退院できるため、早期の社会復帰が期待できる。高齢者や開腹、開胸手術の既往がある人、合併症などで従来の手術ができない人などが良い適応とされる。しかし、動脈瘤の形態によってはカテーテル手術が適応にならない場合があり、そういった場合に、あらかじめ追加処置を行うことにより適応を拡大させることができる。今後さらに工夫を行うことで、より安全なカテーテル手術の適応を広げていきたい。大動脈瘤のカテーテル治療は手術のプランが非常に大切であり、治療の際は専門医に相談してほしい。

体に低負担 急性期も有効

若槻　哲三氏
（循環器内科副科長）

狭心症・心筋梗塞に対するカテーテル治療

狭心症や心筋梗塞には最近カテーテル治療が一般的に行われている。主な治療法には▽風船拡張術▽ステント植え込み術▽粥腫（じゅくしゅ）切除術（アテレクトミー）▽血栓吸引術―がある。

ステント植え込み術は非常に細いガイドワイヤーを冠動脈内に通して病変の先まで送り込み、風船を拡張することで病変部位に金属製のステントを植え込んで血管を内側から広げて保持する方法。病変部の動脈硬化が進行して組織が非常に硬い場合は、研磨チップを先端に付けた特殊なカテーテルを高速回転させて硬化部分を削り取るアテレクトミーの方法を取る。

カテーテル治療は①体への負担が少ない②短期間の入院で可能③繰り返しできる④急性期にもすぐに治療できる―など多くのメリットがある。最近は手技や器具の進歩により、手首に局所麻酔を行い細い血管からカテーテルを挿入して治療する例が主流となっている。血管の中には神経が無いためカテーテルそのものによって痛みを感じることはない。

カテーテル治療は急性心筋梗塞など一分二秒を争う治療にも威力を発揮する。当院では急性患者が運び込まれてから30分以内に治療する体制を整えており、安全にシンプルに、良い意味でスピーディーな治療に取り組んでいる。

症状に応じた治療 可能に

菅野　幹雄氏
（心臓血管外科病棟医長）

下肢閉塞性動脈硬化症と下肢静脈瘤に対する低侵襲治療

閉塞性動脈硬化症は動脈硬化で足の動脈が狭窄（狭くなる）や閉塞（詰まる）を起こして血流が悪化し、しびれや痛みを感じる病気。重症化すれば足が壊死して切断に至ることもある。

症状の進行に伴い外科的手術が必要になるが、近年増えているのがカテーテル的血管形成術。血管内に風船付きカテーテルを挿入し、風船で動脈を広げて足への血流を回復させる。再狭窄を防ぐために金属製のステントを入れることもある。風船やステントの種類も増えてきたため、個別の症状に応じた治療が可能になった。

下肢静脈瘤は足の静脈内部の逆流を防ぐ弁が壊れて正常に働かない場合に起きる。血液の逆流により静脈内の圧が上がり、血管が拡張して足の表面に太く浮き出る。また、痛みやしびれ、浮腫（むくみ）などを伴うことがある。

治療は▽弾性ストッキングの着用▽硬化療法▽手術療法―のほか、最近では血管内レーザー治療（保険適用）が増えている。静脈に挿入したカテーテルから光ファイバーを通し、先端部分からレーザーを照射して熱で血管を焼いて閉塞させる。ただし、どの治療も再発の可能性は残る。医師と相談しながら症状に合わせて適切な治療を選択することが大切だ。

第2部

早期なら開胸せぬ方法も

丹黒　章氏
（食道・乳腺甲状腺外科科長）

食道がんの最新治療

食道がんは中高年の男性に多く発症している。一番の原因は飲酒と喫煙。初期は無症状だが、進行するにつれて食道がしみる感じや食物がつかえる感じ、かすれ声や胸・背部痛などが出てくる。食道は肺や心臓など重要な臓器に囲まれ、リンパ網が発達しているため、リンパ節転移を起こしやすく、手術も難しい。従来の食道がん手術は胸部を大きく切り開いて奥にある食道を切除し、さらにお腹を大きく切って胃を細長く作り直した管を食道につなげる開胸開腹手術が一般的だった。

早期発見して、リンパ節に転移がないことが分かれば、内視鏡切除や開胸がいらないセンチネルリンパ節生検を併用した縦隔鏡手術で治すことができる。これらの方法は術中出血や術後の痛みも軽度で、体への負担が少ない。

進行がんの場合でも抗がん剤や放射線療法をうまく組み合わせて腫瘍を小さくしてから手術をすることも可能で、術前の抗がん剤で治療成績が向上することが判明している。専門医に相談すれば、自分の病状に合ったオーダーメイド治療を受けることができる。

食道がんは早期に発見できれば体に負担の少ない治療が可能。のどに違和感がある場合は早めに専門医を受診してほしい。

昨年導入 器具の動き緻密

福森　知治氏
（がん診療連携センター長）

ロボット「ダ・ヴィンチ」支援手術の現状

当病院では昨年10月に手術支援ロボット「ダ・ヴィンチ」を四国で初めて導入した。「ダ・ヴィンチ」はロボット部と操作部、助手用のモニターなどで構成されている。手術者は3Dモニター画面を見ながらロボットアームを遠隔操作して患部の切除や縫合などの手術を行う。

「ダ・ヴィンチ」を用いたロボット手術の長所としては▽三次元（立体）の拡大された鮮明な画像を見ながら手術できる▽鉗子など使用する器具の可動性が良い▽手ぶれがなく細かく緻密な手術ができる▽患者の体への負担が少なく入院日数の短縮が期待できる―などが挙げられる。

世界的にはアメリカに約1500台、ヨーロッパに約300台、日本に約40台が導入されており、日本はアジアナンバーワンの保有数となっている。当病院では導入後に泌尿器科で手術支援ロボットを使った前立腺摘除術をこれまで7例施行。今年の4月から前立腺がんの摘出手術で保険適用を受けることになっている。

ロボット手術は今後消化器外科、呼吸器外科、産婦人科などへの応用も期待される。より安全で確実な手術を実施できるように、当病院でも積極的に取り組んでいきたい。

病気理解し治療速やかに

宇都宮　徹氏
（消化器・移植外科副科長）

すい臓がんについてもっと知ろう ～早期発見から治療まで～

すい臓がんの初期は無症状のため早期発見は一般的に困難だが、進行するにつれて腹痛、黄疸（おうだん）、腰・背部痛、体重減少などの症状が出てくる。また糖尿病の発症や悪化が診断のきっかけとなる場合がある。

がんが疑われる場合は腫瘍マーカーや画像検査などで総合的に診断する。腫瘍の大きさやリンパ節転移の有無などを根拠に、がんの進行度は1・2・3・4a・4bの5段階に分けられる。

1～4aの一部までは根治を目指した手術療法が可能であるが、全症例の1～2割程度である。がんができる部位によって手術法は異なるが、すい頭部に発症したケースでは十二指腸、胆のう・胆管とセットで切除することになる。

進行がんで切除不能の場合は、放射線療法や化学療法などを単独あるいは組み合わせて行う。術前にこれらの化学放射線療法を行い、がんが縮小したところで手術をする方法もある。

治療の際は①病気を理解する②迷ったときはセカンドオピニオンを求める③治療方針が決定したら速やかに治療にかかる―の以上3点が重要だ。当病院のがん診療連携センターなど県内には相談機関もあるので、情報収集をして納得できる治療をしてほしい。

早めの対処 完治率上げる

宮本　弘志氏
（消化器内科病棟医長）

大腸がんの診断と治療

大腸がんは長さ約2㍍の大腸（結腸、直腸、肛門）に発生するがんで、日本人はS状結腸と直腸にがんができやすい。国内では男女ともに罹患（りかん）率2位、死亡率は男性3位、女性1位となっており、今後もさらに増加することが予想される。

一般的な症状は血便、下血、下痢と便秘の繰り返し、便が細い、便が残る感じ、おなかが張る、原因不明の体重減少など。

大腸がんが疑われる場合は直腸診や注腸造影検査、内視鏡検査、画像診断などの検査をする。腫瘍が見つかった場合、2㌢以下の小さいものであれば内視鏡で切除できる。

肝臓や肺などへの転移が認められていても、切除が可能な病状であれば手術により根治できる場合がある。切除が難しい転移が起こった時期に発見された場合は、手術に加えて、放射線療法や抗がん剤による化学療法を行う。手術後に再発しても早期発見できれば切除により根治が期待できる場合がある。

大腸がんは罹患しやすいものの、早期発見と早期治療がもっとも効果的で完治する確率も高い。自治体では40歳以上の人を対象に便潜血検査も実施しているので、普段から早期発見を心掛けてほしい。

足裏ほくろ チェックして

村尾　和俊氏
（皮膚科総務医長）

悪性黒色腫ってどんな病気？ ～ほくろの癌について～

日本における三大皮膚がんは①基底細胞がん②皮膚有棘細胞がん③悪性黒色腫。なかでも悪性黒色腫は進行が早く、容易にほかの臓器に転移してしまうため早期発見が重要である。

皮膚には有害な紫外線を吸収するメラニン色素があり、皮膚の中のメラノサイトというが細胞がメラニン色素を作っている。悪性黒色腫はメラノサイトがん化して異常に増殖したもの。

最初はしみのように見えるが、進行すると黒く大きくなり、ただれや盛り上がりを生じる。日本人では四肢末端、特に足の裏に多い。

次のような足裏のほくろは要注意。①6㍉より大きい②形がいびつ③色にムラがある④正常皮膚との境目が不明瞭。

診断の基本は病理組織検査。さらにCTなどの画像検査を行い、転移の有無を調べて進行度を決める。外科的治療は腫瘍から2㌢程度離して切除し、必要に応じてリンパ節郭清や抗がん剤による化学療法を行う。

進行がんの場合は根治が難しいため、普段から手足をチェックして早期発見に努めてほしい。

強い貧血・出血症状に注意

三木　浩和氏
（血液内科医師）

血液のがんの診断と治療

「血液のがん」といえば悪性リンパ腫、白血病、骨髄腫などが挙げられる。このうち悪性リンパ腫が最も多く、多発性骨髄腫も高齢化とともに増加傾向にある。

白血病になると貧血、動悸（どうき）、息切れ、出血傾向などの症状が出る。診断確定のためには通常の血液検査と骨髄の検査で行う。急性で出血症状が強い場合などはすぐに入院して抗がん剤治療や輸血が必要になる。

悪性リンパ腫はリンパ球がん化した悪性腫瘍。主な症状はリンパ節の腫れ。手術で腫れたリンパ節を切除してもすぐに元通りになるため、進行度に応じて化学療法、放射線療法などを行う。

多発性骨髄腫は血液細胞の一種である形質細胞が腫瘍性に増殖した病気。骨髄以外にも腎臓や骨などにも障害をもたらし、貧血、腎障害、骨折、感染症などの合併症状をきたす。治療は化学療法のほか、骨病変などの合併症に対する治療も行う。

いずれにしても強い貧血症状や出血症状、持続する発熱やリンパ節の異常な腫れなどの症状が出た場合は速やかに医療機関を受診してほしい。医学の進歩とともに完治例も増えているので、早期発見・早期治療が重要だ。

【紙面編集】谷利彦

徳島新聞　平成24年3月4日〈日〉